

· 老年人周围血管疾病诊治专栏 ·

髂静脉支架在急性下肢深静脉血栓形成伴髂静脉压迫综合征患者中的应用

胡潍青¹, 刘宗芬², 孙波¹, 裴长安¹, 张纪存¹, 姜炎杰¹, 张杰峰^{1*}

(¹ 潍坊市人民医院血管外科, 山东 潍坊 261041; ² 潍坊医学院临床医学院, 山东 潍坊 261000)

【摘要】 **目的** 探讨下肢深静脉血栓形成(DVT)伴髂静脉压迫综合征(IVCS)患者血栓清除术后行髂静脉支架治疗的效果。**方法** 回顾性分析潍坊市人民医院2016年1月至2019年12月收治的83例急性下肢DVT伴IVCS、行血栓清除术患者的临床资料,其中单纯药物治疗组32例,支架治疗组51例。观察2组患者出院时肢体消肿率,术后6、12个月静脉通畅率及Villalta评分。采用SPSS 22.0统计软件进行数据分析。根据数据类型,分别采用 t 检验、 χ^2 检验或Fisher确切概率检验进行组间比较。**结果** 单纯药物治疗组大腿与小腿消肿率分别为(29.75±11.74)%和(30.40±10.79)%,支架治疗组分别为(64.35±12.67)%和(61.0±18.89)%;单纯药物治疗组术后6、12个月静脉通畅率分别为87.50%和75.00%,支架治疗组分别为96.07%和92.15%;单纯药物治疗组术后6、12个月Villalta评分分别为(8.16±1.80)和(7.44±1.50),支架治疗组分别为(6.76±2.40)和(6.17±2.11);2组比较,差异均有统计学意义($P<0.05$)。**结论** 下肢DVT伴IVCS患者血栓清除术后一期行髂静脉支架治疗能显著提高静脉通畅率,改善下肢症状。

【关键词】 静脉血栓形成;髂静脉受压综合征;支架;血栓清除术

【中图分类号】 R364.1⁺5

【文献标志码】 A

【DOI】 10.11915/j.issn.1671-5403.2021.12.188

Application of iliac vein stent in patients with acute deep venous thrombosis of lower extremity and iliac vein compression syndrome

HU Wei-Qing¹, LIU Zong-Fen², SUN Bo¹, PEI Chang-An¹, ZHANG Ji-Cun¹, JIANG Yan-Jie¹, ZHANG Jie-Feng^{1*}

(¹Department of Vascular Surgery, Weifang People's Hospital, Weifang 261041, Shandong Province, China; ²School of Clinical Medicine, Weifang Medical University, Weifang 261000, Shandong Province, China)

【Abstract】 **Objective** To evaluate the patency rate of iliac vein stenting after thrombectomy in patients of deep venous thrombosis (DVT) with iliac vein compression syndrome (IVCS, also known as May-Thurner syndrome or Cockett's syndrome). **Methods** Clinical data of 83 patients with acute lower limb DVT with IVCS and undergoing thrombectomy treated in Weifang People's Hospital from January 2016 to December 2019 were collected and analyzed retrospectively. According to their treatment, they were divided into drug group ($n=32$) and stent group ($n=51$). The detumescence rate of limbs at discharge, venous patency rate and Villalta score at 6 and 12 months after operation were employed as evaluation indexes, and compared between the two groups. SPSS statistics 22.0 was used to perform the statistical analysis. Student's t test, χ^2 -square test, or Fisher exact probability test was employed for intergroup comparison depending on different data types. **Results** The detumescence rates of thigh and calf were (29.75±11.74)% and (30.40±10.79)% in the drug group, and (64.35±12.67)% and (61.0±18.89)% in the stent group, with significant differences between the two groups (all $P<0.05$). The venous patency rates at 6 and 12 months after operation were 87.50% and 75.00% in the drug group and 96.07% and 92.15% in the stent group, respectively. The Villalta scores at 6 and 12 months after operation were (8.16±1.80) and (7.44±1.50) in the drug group and (6.76±2.40) and (6.17±2.11) in the stent group, with statistical differences between the two groups ($P<0.05$). **Conclusion** One-stage iliac vein stent therapy can significantly improve the patency rate of vein and improve the symptoms of lower extremities after thrombectomy in patients with DVT and IVCS of lower extremities.

【Key words】 venous thrombosis; iliac vein compression syndrome; stents; thrombectomy

This work was supported by Scientific Research Project of Weifang Health Committee of Shandong Province (wfwsjk_2019_005).

Corresponding author: ZHANG Jie-Feng, E-mail: zjf226@126.com

收稿日期: 2021-05-25; 接受日期: 2021-08-06

基金项目: 山东省潍坊市卫生健康委员会科研项目 (wfwsjk_2019_005)

通信作者: 张杰峰, E-mail: zjf226@126.com

深静脉血栓形成(deep venous thrombosis, DVT)是血管外科常见病,在流行病学分析中,髂静脉受压是一个主要的独立影响因素。现代 CT 成像显示,无症状人群中左髂静脉受压发生率为 35%,其中 24% 的患者静脉管腔受压超过 50%,而症状性(水肿或 DVT 等)左髂总静脉受压的发病率为 37%~61%^[1]。以 AngioJet 血栓抽吸系统为代表的经皮机械血栓清除(percutaneous mechanical thrombectomy, PMT)和 UniFuse 导管为代表的导管接触性溶栓(catheter-directed thrombolysis, CDT)在治疗急性下肢深静脉血栓形成中显示出良好的疗效与安全性^[2,3]。但血栓清除后仍存在髂静脉狭窄或闭塞的患者如何进一步治疗是临床关注的热点。近年来,我院采用一期髂静脉支架置入治疗血栓清除术后髂静脉狭窄或闭塞,取得了良好的近期治疗效果,现报道如下。

1 对象与方法

1.1 研究对象

回顾性分析潍坊市人民医院血管外科 2016 年 1 月至 2019 年 12 月收治的急性下肢 DVT 并行血栓清除术、髂静脉狭窄>50%、有良好流入道的 83 例患者的临床资料,依据治疗方法不同将患者分为单纯药物治疗组($n=32$)和支架治疗组($n=51$)。

单纯药物治疗组中,男性 15 例,女性 17 例;年龄 24~69(65.87±11.49)岁;发病时间(5.5±3.9)d;左下肢 30 例,右下肢 2 例。支架治疗组中,男性 24 例,女性 27 例;年龄 22~72(63.47±12.12)岁;发病时间(5.7±3.2)d;左下肢 49 例,右下肢 2 例。

纳入标准:(1)下肢 DVT;(2)病程≤14 d;(3)生存期≥1 年;(4)髂静脉狭窄>50%,有良好流入道;(5)患者及家属同意诊疗计划。

排除标准:(1)下腔静脉和(或)双下肢深静脉血栓形成;(2)肿瘤;(3)造影剂过敏;(4)有抗凝禁忌证。

1.2 治疗方法

1.2.1 抗凝方案 所有患者均行可回收下腔静脉滤器置入与标准抗凝方案。

1.2.2 血栓清除治疗 依据患者溶栓风险、经济能力等因素,分别采用 AngioJet 血栓抽吸系统行 PMT、UniFuse 导管行 CDT 或 PMT+CDT 等方式行血栓清除治疗,其中,58 例患者行 PMT,17 例患者行 CDT,8 例患者行 PMT+CDT。

PMT 治疗方法。经患侧腘静脉入路或健侧股静脉入路,置入 AngioJet 系统(Boston Scientific 公司、美国)导管。具体操作参照《AngioJet 机械血栓清除术治疗急性下肢深静脉血栓形成的专家共识》^[2]。

CDT 治疗方法^[3]。经患侧腘静脉穿刺置入 UniFuse 导管(AngioDynamics 公司,美国),使溶栓导管近端超过血栓近心端(图 1),使用微量注射泵将尿激酶以 50 万~100 万 U/d 经溶栓导管泵入(出血低风险患者采用脉冲泵入方式,出血高风险患者采用持续泵入方式),溶栓时间约 3~7 d,经溶栓导管行下肢深静脉造影观察治疗效果,据此调整溶栓导管位置。

对于 PMT 后仍有血栓残留者,联合 CDT(UniFuse 导管)继续溶栓治疗。CDT 溶栓方案参照前文,溶栓时间为 2~3 d。

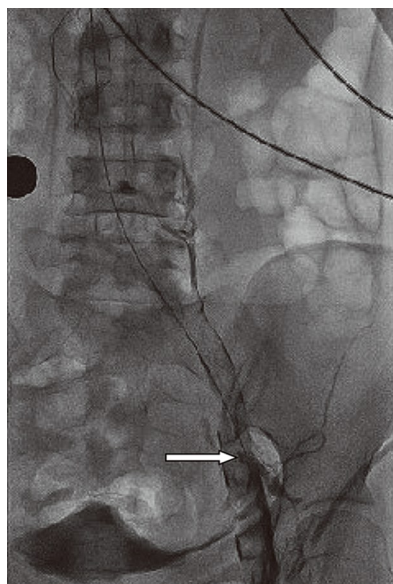


图 1 1 例髂静脉血栓形成患者接受 CDT 治疗
Figure 1 One patient with iliac vein thrombosis received CDT treatment

White arrow indicates intraluminal thrombus.

CDT: catheter-directed thrombolysis.

1.2.3 分组治疗 血栓清除术后,根据下肢深静脉造影结果(图 2)及患者意愿,将患者分为单纯药物治疗组和支架治疗组。

单纯药物治疗组:依据 DVT 诱因,继续进行标准方案抗凝治疗(3 个月~长期),辅助加压弹力袜治疗。

支架治疗组:所有患者均选择患侧股静脉或腘静脉入路,使用泥鳅导丝配合单弯导管通过狭窄或闭塞段髂静脉,交换猪尾造影导管并“翻山”进入健侧髂静脉,造影明确髂静脉汇入点的位置;回撤猪尾造影导管至下腔静脉,交换超硬导丝,选取 8~16 mm 球囊进行预扩张,球囊扩张时注意切迹位置,我们认为球囊切迹提示髂静脉受压位置;选择直径 12~16 mm 的支架,释放时近端进入下腔静脉 5~10 mm(超过髂静脉狭窄段近心端至少 5 mm),支架

需要完全覆盖髂静脉病变,必要时跨髋关节释放。依据支架狭窄程度、造影剂排空情况及侧支循环血管形态等因素,决定是否后扩张。

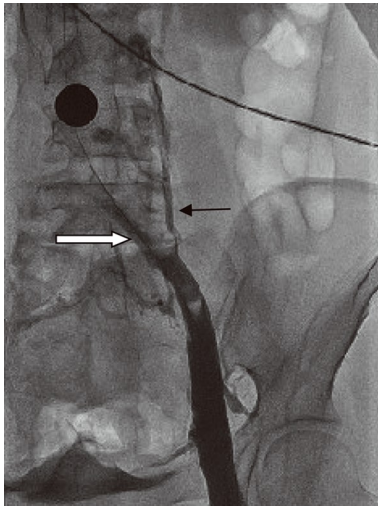


图2 CDT治疗后髂静脉狭窄(狭窄>50%)
Figure 2 Iliac vein stenosis (stenosis rate >50%) after CDT treatment

White arrow indicates iliac vein stenosis; black arrow indicates surrounding lateral branches being established.
CDT: catheter-directed thrombolysis.

髂静脉支架置入后理想的结果是支架形态良好、无明显狭窄,造影剂排空良好、无滞留,侧支循环血管明显减少或消失。术后进行辅助加压弹力袜治疗,依据DVT诱因不同继续标准方案抗凝治疗(1年~长期)。

1.3 观察指标

(1)肢体消肿率和髂静脉通畅率。溶栓治疗前及出院时分别测量双下肢腓骨上下15 cm处周径并计算周径差,通过双下肢周径差计算肢体消肿率。肢体消肿率=(溶栓前周径差-溶栓后周径差)/溶栓前周径差×100%。在下肢静脉超声或静脉造影检查中,髂静脉血流存在,未发现血栓形成,定义为髂静脉通畅。术后6、12个月通过下肢静脉超声或静脉造影检查,计算静脉通畅率。髂静脉通畅率=髂静脉通畅例数/总例数×100%。(2)血栓形成后综合征。根据Villalta评分标准评估血栓形成后综合征的发生及严重程度分级。

术后随访1年以上,术后6个月内以门诊复诊为主;≥6个月以电话随访为主。复诊时采用下肢静脉超声或静脉造影检查计算静脉通畅率,完成Villalta评分。

1.4 统计学处理

采用SPSS 22.0统计软件进行数据分析。计量资料以均数±标准差($\bar{x} \pm s$)表示,组间比较采用t检验。计数资料以例数(百分率)表示,组间比较采用 χ^2 检验或Fisher确切概率检验。 $P < 0.05$ 为差异有统计学意义。

2 结果

患者技术成功率为100%,均无症状性肺栓塞(pulmonary embolism, PE)发生;溶栓时出现鼻腔及牙龈出血4例、眼结膜出血2例、皮下瘀斑3例,调整用药后消失;均无外科大出血发生。

支架治疗组51例患者均实施下肢髂静脉支架植入术开通下肢髂静脉管腔(图3),其中,37例患者置入1枚支架,5例置入2枚支架,9例置入3枚支架,共计置入支架74枚。

支架治疗组患者大腿与小腿消肿率均优于单纯药物治疗组;Villalta评分低于单纯药物治疗组;术后6、12个月静脉通畅率高于单纯药物治疗组,差异均有统计学意义($P < 0.05$;表1~3)。

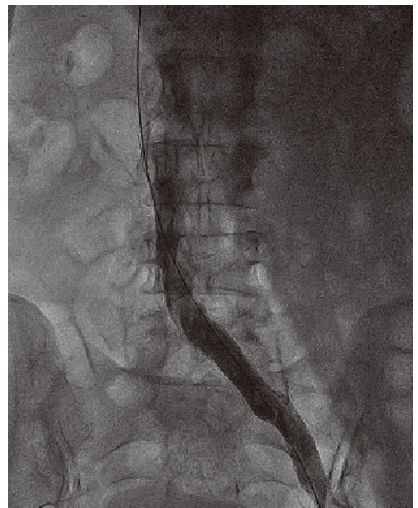


图3 髂静脉支架植入术后,髂静脉通畅
Figure 3 Patency iliac vein after implantation of iliac vein stent

表1 2组患者肢体消肿率比较

Table 1 Comparison of detumescence rates between two groups

(cm, $\bar{x} \pm s$)

Group	n	Thigh circumference			Calf circumference		
		Before treatment	After treatment	Thigh detumescence(%)	Before treatment	After treatment	Calf detumescence(%)
Drug	32	6.06±1.47	4.20±1.09	29.75±11.74	4.36±1.00	3.02±0.82	30.40±10.79
Stent	51	5.53±1.85	1.77±0.72	64.35±12.67	4.57±1.05	1.62±0.61	61.0±18.89
P value		>0.05	<0.05	<0.05	>0.05	<0.05	<0.05

表2 2组患者 Villalta 评分比较

Table 2 Comparison of Villalta score between two groups

(points, $\bar{x} \pm s$)

Group	n	Before treatment	After 6 months	After 12 months
Drug	32	15.63±1.47	8.16±1.80	7.44±1.50
Stent	51	15.55±2.01	6.76±2.40	6.17±2.11
P value		>0.05	<0.001	<0.001

表3 2组患者静脉通畅率比较

Table 3 Comparison of venous patency rate between two groups

[n(%)]

Group	n	After 6 months	After 12 months
Drug	32	28(87.50)	24(75.00)
Stent	51	49(96.07)	47(92.15)
P value		0.021*	0.016*

* Fisher exact probability test.

3 讨论

髂静脉压迫综合征 (iliac vein compression syndrome, IVCS), 亦称 May-Thurner 综合征^[4] 或 Cockett 综合征^[5], 多发于左髂总静脉^[6], 是指各种原因引起的髂静脉受压和(或)腔内异常粘连结构引起的盆腔和下肢静脉回流障碍性疾病, 其导致血液流速减慢和血液黏稠度增高, 引起下肢深静脉血栓形成和下肢静脉高压^[7]。目前血管腔内成形术已成为下肢 DVT 的重要治疗方式^[8], 髂静脉支架作为血管腔内成形术的一种, 能够保证深静脉主干流出道较长时间的血流通畅^[9]。

由于 IVCS 是 DVT 的高危因素^[10], IVCS 合并 DVT 的患者应尽早清除血栓并针对原发病变进行治疗, 降低远期下肢深静脉血栓形成后遗症 (post-thrombotic syndrome, PTS) 的发生率^[11,12]。薛清泉等^[13]研究表明延长抗凝时限并不能显著改善已经存在的髂静脉狭窄病变。据统计, 当髂静脉狭窄大于正常髂静脉直径的 50% 时, 血栓的发生率将增加 2 倍以上^[14]。

我们认为, 一期支架置入恢复髂静脉管腔形态及正常静脉血流, 可有效降低下肢静脉压, 减少血栓复发及 PTS 的发生。Kim 等^[15]报道, 髂股静脉血栓溶解后遗留的髂静脉病变, 治疗与不治疗则血栓的复发率有显著差异。但过早干预是否会影 响腔内治疗的效果, 目前尚没有证据, 需要积累更多的临床资料予以判断^[16]。部分学者认为, 深静脉血栓形成后早期血管壁处于炎性水肿期, 腔内治疗容易导致内膜损伤, 为防止急性期支架植入术后引发新的血栓形成导致支架堵塞、血栓机

化、支架变形移位等相关并发症, 不主张急性期放置支架^[17]; 也有学者认为, 支架长度的延长, 增加了手术后支架闭塞的概率, 支架的通畅率与支架的长度存在明显相关性^[18]。

在髂静脉病变支架置入中, 流入道和流出道的通畅与否是影响支架远期通畅率的重要因素。Neglén 等^[19]发现, 侧支血管大量开放是评估髂静脉狭窄程度的一个重要指标。髂静脉支架治疗后, 如果扩张的侧支血管无明显减少, 造影剂排空延迟或远端造影剂滞留, 均提示存在血流动力学异常, 建议进行球囊后扩张, 改善髂静脉血流动力学。

总之, 对于血栓清除治疗后仍存在髂静脉病变的急性下肢 DVT 患者, 一期髂静脉支架置入安全、有效, 术后静脉通畅率显著提高, 已经取得了良好的近期疗效。我们将以此为基础, 对髂静脉支架技术的中远期疗效进行进一步的研究。

【参考文献】

- [1] 克罗妮韦特, 约翰斯顿. 卢瑟福血管外科学 [M]. 第 7 版. 北京: 北京大学医学出版社, 2012: 734-803.
Cronenwett JL, Johnston KW. Rutherford's Vascular Surgery [M]. 7th Ed. Peking: Peking University Medical Press, 2012: 734-803.
- [2] 下肢静脉疾病外科治疗专家协作组. AngioJet 机械血栓清除术治疗急性下肢深静脉血栓形成的专家共识 (2016 版) [J]. 血管与腔内血管外科杂志, 2017, 3(1): 555-558. DOI: 10.19418/j.cnki.issn2096-0646.2017.01.01.
Collaborative Group of Surgical Experts for Venous Disease of Lower Extremity. Angiojet mechanical thrombotomy for acute deep vein thrombosis of the lower limbs: an expert consensus (2016 Ed) [J]. J Vas Endovascular Surg, 2017, 3(1): 555-558. DOI: 10.19418/j.cnki.issn2096-0646.2017.01.01.
- [3] 胡滩青, 孙波, 裴长安, 等. 超声引导下经腘静脉置管溶栓治疗急性下肢深静脉血栓形成 [J]. 中华普通外科杂志, 2015, 30(4): 260-263. DOI: 10.3760/cma.j.issn.1007-631X.2015.04.002.
Hu WQ, Sun B, Pei CA, et al. Ultrasound guided popliteal vein catheter thrombolysis for acute lower extremity deep venous thrombosis [J]. Chin J Gen Surg, 2015, 30(4): 260-263. DOI: 10.3760/cma.j.issn.1007-631X.2015.04.002.
- [4] Cil BE, Akpınar E, Karcaaltincaba M, et al. Case 76: May-Thurner syndrome [J]. Radiology, 2004, 233(2): 361-365. DOI: 10.1148/radiol.2332030152.
- [5] 楼文胜, 顾建平, 何旭, 等. 髂静脉受压综合征与单侧下肢肿胀 [J]. 介入放射学杂志, 2008, 17(1): 22-25. DOI: 10.3969/j.issn.1008-794X.2008.01.007.
Lou WS, Gu JP, He X, et al. Unilateral lower extremity edema in iliac compression syndrome [J]. J Intervent Radiol, 2008, 17(1):

- 22-25. DOI: 10.3969/j.issn.1008-794X.2008.01.007.
- [6] 沈莉, 顾建平. 髂静脉受压综合症的影像诊断进展[J]. 介入放射学杂志, 2010, 19(1): 75-78. DOI: 10.3969/j.issn.1008-794X.2010.01.024.
- Shen L, Gu JP. Imaging diagnosis of iliac vein compression syndrome[J]. J Intervent Radiol, 2010, 19(1): 75-78. DOI: 10.3969/j.issn.1008-794X.2010.01.024.
- [7] 黄崇青, 虞冠锋, 黄景勇, 等. 血管腔内介入治疗髂静脉压迫综合征45例分析[J]. 温州医科大学学报, 2015, 45(12): 902-906. DOI: 10.3969/j.issn.2095-9400.2015.12.011.
- Huang CQ, Yu GF, Huang JY, *et al.* A retrospective analysis of endovascular interventional treatment for 45 cases of iliac vein compression syndrome[J]. J Wenzhou Med Univ, 2015, 45(12): 902-906. DOI: 10.3969/j.issn.2095-9400.2015.12.011.
- [8] Srinivas BC, Patra S, Reddy B, *et al.* Outcome of venous stenting following catheter directed thrombolysis for acute proximal lower limb venous thrombosis: a prospective study with venous Doppler follow-up at 1-year[J]. Cardiovasc Interv Ther, 2015, 30(4): 320-326. DOI: 10.1007/s12928-015-0317-5.
- [9] 李长海, 张希全, 朱伟, 等. 混合型下肢深静脉血栓综合介入治疗的并发症及其对策[J]. 中国普通外科杂志, 2013, 22(6): 705-709. DOI: 10.7659/j.issn.1005-6947.2013.06.009.
- Li CH, Zhang XQ, Zhu W, *et al.* Integrated interventional treatment for mixed type of lower extremity deep vein thrombosis: complications and management[J]. Chin J Gen Surg, 2013, 22(6): 705-709. DOI: 10.7659/j.issn.1005-6947.2013.06.009.
- [10] 李晓强, 孟庆友, 姜坤, 等. 下肢深静脉血栓形成导管溶栓术后髂静脉病变支架治疗的前瞻性对照研究[J]. 中国血管外科杂志(电子版), 2012, 4(1): 13-15, 19. DOI: 10.3969/j.issn.1674-7429.2012.01.005.
- Li XQ, Meng QY, Jiang K, *et al.* The prospective controlled study of stents placement in the iliac vein after catheter — directed thrombolysis in deep venous thrombosis of lower extremity[J]. Chin J Vasc Surg(Electron Ed), 2012, 4(1): 13-15, 19. DOI: 10.3969/j.issn.1674-7429.2012.01.005.
- [11] 张希全, 崔佳佳, 王义平, 等. 髂静脉受压综合征并下肢深静脉血栓形成的综合性腔内治疗[J]. 中国普通外科杂志, 2014, 23(6): 785-790. DOI: 10.7659/j.issn.1005-6947.2014.06.016.
- Zhang XQ, Cui JJ, Wang YP, *et al.* Integrated endovascular therapy for iliac vein compression syndrome with deep vein thrombosis[J]. Chin J Gen Surg, 2014, 23(6): 785-790. DOI: 10.7659/j.issn.1005-6947.2014.06.016.
- [12] 余汁, 楼新江, 单平, 等. 下肢深静脉血栓形成复发与Cockett综合征相关性研究(附211例报告)[J]. 中国实用外科杂志, 2015, 35(5): 555. DOI: 10.7504/CJPS.JSSN1005-2208.2015.05.29.
- Yu Z, Lou XJ, Shan P, *et al.* Relationship between recurrence of deep venous thrombosis of lower extremity and Cockett syndrome (211 cases report)[J]. Chin J Pract Surg, 2015, 35(5): 555. DOI: 10.7504/CJPS.JSSN1005-2208.2015.05.29.
- [13] 薛清泉, 司春强, 夏友传, 等. 抗凝治疗下肢深静脉血栓后髂股静脉影像学表现[J]. 中国医学影像技术, 2015, 31(7): 1025-1027. DOI: 10.13929/j.1003-3289.2015.07.016.
- Xue QQ, Si CQ, Xia YC, *et al.* Imaging manifestations of iliac femoral vein in patients with deep venous thrombosis after anticoagulant therapy[J]. Chin J Med Imaging Technol, 2015, 31(7): 1025-1027. DOI: 10.13929/j.1003-3289.2015.07.016.
- [14] 赵军, 董国祥. 左髂总静脉狭窄与急性下肢深静脉血栓形成[J]. 中华外科杂志, 1998, 36(1): 12-14. DOI: 10.3760/j.issn:0529-5815.1998.01.004.
- Zhao J, Dong GX. Stenosis of common left iliac vein and acute deep vein thrombosis of lower extremity[J]. Chin J Surg, 1998, 36(1): 12-14. DOI: 10.3760/j.issn:0529-5815.1998.01.004.
- [15] Kim JY, Choi D, Ko YG, *et al.* Percutaneous treatment of deep vein thrombosis in May-Thurner syndrome[J]. Cardiovasc Intervent Radiol, 2006, 29(4): 571-575. DOI: 10.1007/s00270-004-0165-7.
- [16] 张皓. 下肢深静脉血栓形成后综合征腔内治疗适应证探讨[J]. 中华普通外科杂志, 2014, 29(4): 244-245. DOI: 10.3760/cma.j.issn.1007-631X.2014.04.002.
- Zhang H. Study on indications for endovascular treatment of post-deep vein thrombosis syndrome of lower extremity[J]. Chin J Gen Surg, 2014, 29(4): 244-245. DOI: 10.3760/cma.j.issn.1007-631X.2014.04.002.
- [17] 聂中林, 高涌, 孙勇. 腔静脉滤器置入联合腔后静脉置管溶栓治疗急性下肢深静脉血栓形成[J]. 中华解剖与临床杂志, 2013, 18(3): 223-227. DOI: 10.3969/j.issn.1671-7163.2013.03.015.
- Nie ZL, Gao Y, Sun Y. Vena cava filter placement combined with posterior tibial vein catheter thrombolysis for acute deep vein thrombosis of the lower extremity[J]. Chin J Anat Clin, 2013, 18(3): 223-227. DOI: 10.3969/j.issn.1671-7163.2013.03.015.
- [18] 张精勇, 金星, 种振岳, 等. 髂静脉支架在髂静脉闭塞性病中的应用[J]. 血管与腔内血管外科杂志, 2015, 1(1): 40-43.
- Zhang JY, Jin X, Zhong ZY, *et al.* Iliac vein stent in the treatment of iliac vein occlusion[J]. J Vas Endovascular Surg, 2015, 1(1): 40-43.
- [19] Neglén P, Raju S. Balloon dilation and stenting of chronic iliac vein obstruction; technical aspects and early clinical outcome[J]. J Endovasc Ther, 2000, 7(2): 79-91. DOI: 10.1177/152660280000700201.